Ein Fall von totalem Aortenverschluss mit Aneurysma Dissecans und Ruptur

■ ■ ■

INAUGURAL-DISSERTATION

zur

Erlangung der Doktorwürde

in der

gesamten Medizin

verfaßt und einer

hohen medizinischen Fakultät

der

K. Bayer. Ludwig-Maximilians-Universität zu München

vorgelegt von

Frau Roese
Ärztin.

R. UNIV. BIBLIOTHEEK LEIDEN

■ ■ ■

München 1917.
RUDOLPH MÜLLER & STEINICKE.

Gedruckt mit Genehmigung der medizinischen Fakultät
der Universität München

Referent: Herr Prof. Dr. Borst.

Ein Soldat wurde von einer neben ihm platzenden Granate niedergeschleudert, ohne daß er verwundet wurde. Er erhob sich nach kurzer Zeit, lief seiner Kolonne nach und tat noch Dienst, bis er anderntags (18 Stunden nach dem Hingeschleudertwerden) plötzlich verstarb.

Klinische Diagnose war: Herzruptur.

Die pathologisch-anatomische Diagnose im Sektionsprotokoll lautete:

Angeborene Aortenstenose. Ruptur der Aorta oberhalb der Klappen mit Ausbildung eines Aneurysma dissecans, welches in den Herzbeutel eingebrochen ist. Tötliche Verblutung in den Herzbeutel.

Ich beschreibe nun das mir vorliegende Präparat.

Die Pericardhöhle ist mit reichlichen Massen geronnenen Bluts gefüllt. Das Herz ist besonders links bedeutend vergrößert. Das subepicardische Fettgewebe ist ziemlich reichlich entwickelt, das Epicard überall glatt und glänzend. Die Herzspitze wird vom linken Ventrikel gebildet, dessen Höhle erheblich dilatiert und dessen Muskelwand mächtig verdickt ist. Die Wandstärke ohne Trabekel gemessen beträgt 2,4 cm gegen höchstens 1,5 cm der Norm. Der rechte Ventrikel ist kaum hypertrophisch, seine Wandstärke beträgt 0,6 cm (normal 0,5 cm). Mitral- und Tricuspidalklappen sind glatt und zart. Von dem hintern Papillarmuskel der Mitralklappe führt ein dünner, falscher Sehnenfaden zum septum ventriculorum. Dieses ist dicht unterhalb der Aortenklappen in das Lumen des linken Ventrikels vorgewulstet. Es sind nur zwei gleich große Semilunarklappen der Aorta vorhanden, die zart und ohne Auflagerungen sind. Die Abgangsstellen der Coronaria sin. findet sich etwas oberhalb des oberen Randes der vorderen Klappe, der Abgang der Coronaria dextra in der Tiefe der hinteren Klappentasche.

In der Aorta ascendens ist $1^1/_2$ cm über dem Schließungsrand der Klappen die Intima durch einen, ein wenig schräg nach oben verlaufenden Querriß von 5,4 cm Länge durchtrennt. Das Lumen der Aorta an dieser Stelle ist nicht wesentlich erweitert. Der Umfang beträgt 6,8 cm. Die einzelnen Häute der Aortawand sind im Bereich des Querrisses durch einen über pflaumengroßen, mit Blut gefüllten Sack auseinandergedrängt. Von diesem intramuralen Hämatom führt eine schlitzförmige Perforation der Adventitia von $^3/_4$ cm Länge, dem Trichter der Vena cava

superior zugewandt, in die Herzbeutelhöhle. Die Adventitia der Aorta erscheint bis zur Höhe des Arcus hämorrhagisch durchtränkt.

Die aufsteigende Aorta und der Arcus verjüngen sich gleichmäßig zunehmend. Das Aortenrohr zeigt an der Kreuzungsstelle mit der Trachea nur mehr Kleinfingerdicke, an der Abgangsstelle der Subclavia sinistra Bleistiftdicke. Ungefähr 2½ cm unterhalb des Abgangs der Subclavia sinistra ist das Aortenlumen kuppelförmig verschlossen und von der blindsackförmig beginnenden Aorta descendens durch eine 2 mm dicke Membran getrennt. Die Aorta descendens beginnt mit einer Weite von Fingerdicke, wächst dann rasch auf einen Umfang von 4,5 cm.

Der Conus der Arteria pulmonalis hat überhalb der Seminularklappen 2,6 cm Umfang.

Ein Lumen des Ductus Botalli ist weder von der Aorta, noch von der Arteria pulmonalis feststellbar.

Die Intima der Aorta ist völlig glatt und zeigt nur in den Taschen und an den Abgangsstellen der großen Halsgefäße kleine Fettherde. Die Aortenwand ist auch oberhalb der Verschlußstelle nirgends besonders verdünnt.

Durch Bericht erfahre ich noch, daß das Gebiet der Subklavia, Mammaria, Schulterarterien, Intercostales eine bedeutende Erweiterung und Schlängelung der Gefäße aufgewiesen hat.

Die in einem Reservefeldlazarett am 4. I. 1915 von Professor Borst vorgenommene Section (1915 Nr. K.) des ungewöhnlichen Falls ergab sonst nichts Bemerkenswertes.

Obgleich es fast unmöglich erscheint, daß ein Individnum mit völligem Verschluß der Aorta lebensfähig ist und sogar bei genauer Untersuchung ganz gesund und felddiensttauglich befunden wurde, wie es bei dem eben dargestellten Fall doch geschehen ist, gibt es in der Literatur zwei ähnliche Beobachtungen. Ich ziehe sie zum Vergleich heran.

Die erste Beobachtung stammt von Lüttich[1]) aus dem Jahre 1874. Ein 26jähriger Eisenbahnbeamter klagte seit wenigen Stunden über leichtes Unwohlsein. Beim Verlassen seines Dienstes fiel er plötzlich tot zusammen. Er war stets gesund und eifriger Turner. Bei der Section wird als Todesursache die Ruptur eines Aneurysma dissecans der Aorta ascendens in die Pericardhöhle festgestellt. Das Blut hatte durch einen 2 cm oberhalb der Aortenklappen gelegenen Transversalriß sich in die Aortenwand eingewühlt und die Adventitia an der concaven Seite des Arcus weithin abgehoben. Die Aorta endet 2 cm

[1]) Archiv der Heilkunde 1876.

unterhalb der abgehenden Subclavia als Blindsack und ist mit der Pars thoracalis nur durch einen Faden von 12 mm Länge verbunden. Der Anfangsteil der Aorta ist stark gedehnt und seine Intima zeigt einige atheromatöse Plaques. Das linke Herz ist etwas hyperthrophisch. Der Ductus Botalli ist obliteriert.

1842 beschrieb Wise[1] die Obduktion eines Mannes von mittleren Jahren, der tot anf der Straße zusammengefallen war. Näheres aus seinem Leben konnte ich nicht ausfindig machen, da ich das Original nicht erlangen konnte. Nach Barié und anderen Autoren ergab sich als Todesursache die Ruptur eines Aneurysma dissecans der Aorta ascendens. Die Aorta descendens war im Niveau des völlig verödeten Ductus Botalli obliteriert. Der linke Ventrikel des Herzens wär etwas hypertrophisch.

Ich schließe noch aus neuester Zeit (1910) einen Bericht von Oberndorfer an, wegen seiner Aehnlichkeit in vielen Punkten zu dem von mir referierten Fall.

Ein 34 jähriger Bahnarbeiter stürzt und fällt auf den Rücken. 12 Stunden später stirbt er plötzlich. Er wird seciert. Der Herzbeutel ist blutgefüllt, das linke Herz ist erweitert. Die Intima Aortae oberhalb der Klappen ist halbkreisförmig rupturiert, mit Aneurysma Dissecans-Bildung und anschließender Perforation der Adventitia. Die Aorta thoracica ist jenseits des Abgangs der Subclavia hochgradig stenosiert. Vor der Stenose starke Dehnung der Aortenwand, die infolgedessen dem geringfügigem Trauma nicht standhalten konnte. Mikroskopisch zeigten sich die elastischen Platten der Media lückenhaft und bindegewebig ersetzt.

Ich wiederhole noch einmal, bei Oberndorfer fand sich die Aorta nicht obliteriert, nur hochgradig stenosiert. Wie ich noch genauer darlegen werde, faßt man die Aortenobliteration nur als Variation der häufigeren Aortenstenose auf. Der Vollständigkeit wegen ist es mir daher wohl erlaubt, noch die einzigen drei weiter bekannten Fälle von Aneurysma dissecans bei Aortenstenose kurz anzuführen.

Fall Barker 1860: 24 jähriger Mann stirbt an der Ruptur eines Aneurysma dissecans der Aorta. Diese ist am Ductus Botalli fast völlig obliteriert.

Fall Wadstein 1897: 17 jähriger Mann fällt beim Tanzen in Ohnmacht und stirbt 3 Tage später.

Ueber der hinteren Klappe des ostium arteriosum findet sich ein Sprung in der Intima Aortae von 4 cm Länge, der schief die Wand durchdringt und in die Pericardhöhle einmündet. Zwischen Arcus und Aorta thoracica eine ligamentöse, für eine Borste durchgängige Verbindung.

[1]) Transactions of the medical and physiological Society of.

Fall Sella 1910: 43jähriger Drechsler stirbt nach einem wenige Stunden dauerndem Unwohlsein. 5 cm oberhalb der Aortenklappen findet sich ein 2 cm langer und ebenso breiter Riß in der Aortenwand, der in eine große intramurale Höhle führt. Die Dissektion der Aortenwand reicht abwärts bis $1^1/_2$ cm oberhalb des Abgangs des Arcus. Am Beginn der Aorta descendens eine für einen Bindfaden eben durchgängige Stenose. Aortenwand oberhalb davon sehr verdünnt.

Um die Anatomie und Pathogenese der eingangs geschilderten Abnormität zu verstehen, ist es notwendig, sie in eine bekanntere Gruppe einzuordnen. Zwanglos geschieht dies bei der typischen congenitalen Aortenstenose, einer Mißbildung, die gleich nach der Pulmonalstenose an Häufigkeit rangiert und von jeher viel Interesse bei den Autoren geweckt hat. Schon 1789 lieferte Paris eine erste Beschreibung. 1886 erschien eine zusammenfassende Arbeit mit 89 Fällen von Barié. Auf dieser fußte wiederum Bonnets große Monographie vom Jahr 1903, die ganze neue Theorien aufstellte und zu Baréés-Fällen 81 neue hinzufügte. Das sind bis 1903 170 Fälle von Aortenstenose, davon 162 mit Autopsie. In den 90er Jahren waren Vierordt erst 135 Fälle bekannt. Nach Bonnet habe ich in der Literatur noch die Fälle von Wasastjerna, Haberer, Josefson, Mönkeberg, Strassner, Oberndorfer, Parkes, Beermann und Sella gezählt, sodaß bisher ein Material von 180 Aortenstenosen beobachtet worden ist.

Völligen Aortenverschluß fand Vierordt bei seinen 135 Fällen 14 mal, führt sie leider nicht namentlich an. Ich fand bei Barié 9 mal, bei Bonnet 8 mal, (bei Barié: Fall II Graham, III Mercir, XIV Roemer, XX Wise, XXIII Hamernik, XLII Rokitansky, LIX Scheiber, LXXXI Lüttich, LXXXVII Sommerbrodt. — Bei Bonnet: Fall VII Bradley. VI Liouville, X Legg, XI Chiari, XII Manneberg, XIII Paltauf, XVI Martens. XXIX Thérenin), bei Haberer, Strassner und Sella je 1 mal völlige Obliteration, d. h. im ganzen in 20 Fällen.

1878 erwähnt Rauchtuß außerdem kurz 5 Fälle, wo jede Andeutung eines Isthmus Aortae fehlte und Vierordt citiert einen gleichen Fall von Volbeding.

Was heißt nun Aortenstenose?

Genauer ist schon die Bezeichnung Stenose des Isthmus Aorta. Der Isthmus ist das vom Abgang der Arteria Subclavia bis zum Ductus Botalli reichende Verbindungsstück zwischen Aortenbogen und Aorta thoracica descendens. Dieser Aortenabschnitt hat bekanntlich im fötalen Leben — vornehmlich in dessen ersten Monaten — nur eine geringe Funktion, da die

untere Körperhälfte ihr Blut direkt durch den Botallischen Gang erhält. Erst wenn sich nach der Geburt bei den ersten Atemzügen der Lungenkreislauf füllt, entfaltet sich normalerweise durch den starken neuen Blutstrom der Isthmus. Vor der Geburt bleibt er nach Théremin um 2 mm gegen die benachbarten Aortenabschnitte von 6 mm Durchmesser zurück.

Hier sitzen alle Stenosen der Aorta, am häufigsten oberhalb des Ductus Botalli, bald in seinem Niveau, oft auch etwas unterhalb seiner Insertion.

	oberhalb	im Niveau	unterhalb
Viérordt:	32 mal	31 mal	20 mal
Théremin:	9 mal	3 mal	1 mal

Barié zählte als Seltenheit 4 mal doppelte Stenose. Nur 2 Fälle sind bekannt, bei denen der Sitz tiefer, direkt oberhalb des Zwerchfells war (Schlesinger, Hasler).

Die Verengerung des Aortenlumens zeigt alle Grade bis zur knappen Durchlässigkeit für eine Borste, ja schließlich bis zur völligen Obliteration. Sie kann den ganzen Isthmus betreffen oder eine engbegrenzte Stelle.

Leute mit Isthmusstenose und Isthmusobliteration sind durchaus lebensfähig und standen oft in den anstrengendsten Berufen. Zum Beweis wird immer der 92 jährige Patient Reynauds angeführt (1828), der nur seciert wurde, weil er zufällig im Spital gestorben war. Bekannt ist der von Roemer beschriebene Offizier, der sämtliche Feldzüge zur Zeit der Revolution und Napoleons mitgemacht hat. Von einem anderen heißt es, er war ein leidenschaftlicher Reiter. Der Soldat von dem meine Arbeit handelt, hatte bis zu seinem Tode keine ungewöhnlichen Symptome gezeigt.

Trotzdem nun die Aortenstenose häufig erst bei der Autopsie als „surprise d'amphithéatre" gefunden wird, ist die Diagnose öfters schon am Lebenden gestellt und später durch die Section bestätigt worden.

Die Patienten suchen nach jahrelangem ungestörtem Wohlbefinden gewöhnlich den Arzt wegen Oedemen, häufigen Nasenbluten, Schwindelgefühl, Herzangst und Herzklopfen auf. Noch öfter kommen sie wegen unbestimmter, interkurrenter Erkrankungen, besonders der Atmungsorgane in Beobachtung. Man findet dann über dem Herzen meist eine bedentende Hyperthrophie des linken Ventrikels, für die sich die Ursache nicht auffinden läßt. Geräusche über dem Herzen sind selten. Oefter wurde über dem Herzen oder über dem Rücken systolisches Blasen gehört. Aber auf den ersten Blick fällt immer eine enorme Erweiterung und Schlängelung der Mammaria interna, der Intercostalarterien, der Epigastrica inferior und des Scapular-

netzes auf. Man sieht diese Gefäße heftig pulsieren und hört über ihnen laut blasende Geräusche. Den Gegensatz dazu bildet das Fehlen eines fühlbaren Pulses in der Aorta abdominalis und den Aa. femorales. Oder fühlt man doch in ihnen einen kleinen trägen Puls, so ist er bedeutend gegen den Radialpuls verspätet. Der Urin enthält bisweilen Eiweiß.

Die auffallend erweiterten Gefäße der oberen Körperhälfte dienen natürlich zur Bildung eines Collateralkreislaufs, der die Stenose oder Obliteration der Aorta umgehen muß. Nach der älteren schon von Reynaud vertretenen Anschauung ist unterhalb der Stenose die Aorta so gut wie ausgeschaltet. Ein Netz von Anastomosen, die alle letzten Endes ihr Blut aus der Subclavia erhalten, umspinnt den Stamm und versorgt zuletzt auch die unteren Extremitäten. Wie kompliziert sich auf diesem Weg die Blutversorgung gestalten würde, erhellt die Betrachtung der Beinzirkulation. Die Iliaca externa bekommt das notwendige Blut erst aus einen Seitenast, aus der Epigastrica inferior. Diese erhält es teils aus der Mammaria interna, teils aus Anastomosen mit den Aa. lumbales. Letztere werden ihrerseits von den Intercostalarterien her versorgt, die ihr Blut großenteils aus dem Scapularnetz beziehen. — Das Bein hat aber auch noch Aeste aus der Arteria hypogastrica.

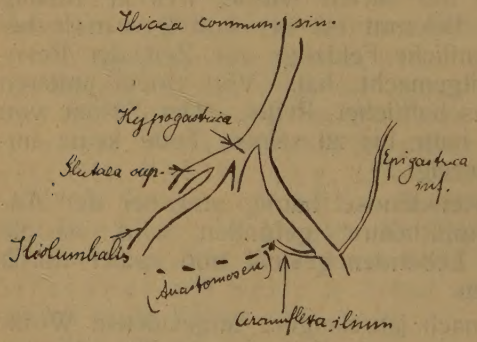

Um z. B. die A. glutaea sup. zu speisen, muß erst der ganze sog. Circulus iliacus in Aktion treten. D. h. die A. circumflexa ilium (aus der A. iliaea ext.) muß durch die A. iliolumbalis der A. hypogastrica Blut zuführen, das die iliaca ext. auf dem weiten Anastomosenweg erhalten hat, wie oben beschrieben.

Einen zweiten Zufluß hat die A. hypogastrica durch ihren Ast, die A. obturatoria, die mit der epigastrica inf. anastomosiert.

Da diese Umwege nicht sehr einleuchtend sind, haben einige Autoren einfach erklärt: das Blut umgeht die Stenose dadurch, daß der Ductus Botalli offen bleibt. Nach Loriga kann sich der geschlosscne Ductus sogar kompensatorisch wieder eröffnen. Aber der offne Ductus ist nicht die Regel. Barié findet z. B. unter 89 Fällen den Ductus 35 × obliteriert, 8 × permeabel, 4 × erweitert und in den übrigen Fällen garnicht erwähnt — also sicher auch geschlossen.

Nach Vierordt war unter 97 Fällen der Ductus 42 × obliteriert, 15 × offen, 6 × am Aortenende geschlossen, 2 × am Pulmonalende geschlossen, 1 × fehlte er ganz.

Am klarsten erscheint mir Bonnets Hypothese. Nach Bonnet umgeht das Blut ein Hindernis immer auf dem kürzesten Weg. Durch ihre Anastomosen erhalten die ersten Intercostalararterienpaare gleich unterhalb der Stenose fast den gesamten der Aorta descendens zukommenden Blutstrom. Im Gegensatz zur normalen centrifugalen Richtung läuft in ihnen das Blut centripetal und erreicht auf diesem Weg die Aorta, die durch ihre Aeste wie normal das untere Körpergebiet speist. Nur was die Intercostalarterien nicht haben aufnehmen können, nimmt die Bahn durch die Mammaria interna, deren typische Erweiterung Bonnet nicht leugnen will.

Was nun die Entstehung der Isthmusstenose und Obliteration betrifft, kann es nicht Aufgabe dieser kurzen Ausführung sein, auf die verschiedenen Theorien einzugehen, deren ich etwa 25 gezählt habe. Einzelne Angaben darüber finden sich in den großen Handbüchern, eine ausgezeichnete Zusammenstellung zugleich mit kritischer Würdigung bringt Bonnet und eine kurze Aufzählung aus letzter Zeit Beermann 1915.

Die unmittelbare Nachbarschaft des Ductus Botalli hat die meisten Autoren veranlaßt, einen ursächlichen Zusammenhang zwischen ihm und der Stenosierung des Isthmus zu suchen. Bekanntlich beginnt der Ductus nach der Geburt vom pulmonalen Ende aus zu veröden. Dieser Vorgang wird durch eine eigentümliche Beschaffenheit seines Bindegewebes ermöglicht, das nach den ersten 3 Lebensmonaten völlig geschrumpft gefunden wird. Es handelt sich dabei nicht etwa um eine Entzündung, die Tiedemann annahm, der die Stenose mit dem Uebergreifen dieser Entzündung auf die Aorta erklärte, auch nicht um eine physiologische Thrombose mit nachfolgender Organisation des Thrombus, der in vereinzelten Fällen zu weit in die Aorta ragte (Bochdalek). Man kann sich vielmehr nach Bonnet die Stenosen in vielen Fällen so entstanden denken, daß das eigentümliche „tissu botallien“ weiter als normal in die Aortenwand hineinreicht und bei seiner physiologischen Tendenz zur Schrumpfung dann die Aorta verengt. Die Enge wird bald oberhalb, bald unterhalb des Ductus liegen, je nachdem das „tissu botallien“ an seinem oberen oder unteren Umfang fortschreitet. Die Stenose wird im Niveau des Ductus liegen, wenn sich das modifizierte Bindegewebe in horizontaler Richtung weiterverbreitet. Nicht erklärt wären damit jene beim Neugebornen häufigen Fälle, wo neben einer Isthmusstenose ein offener Ductus Botalli besteht. Hier wird besser eine andere

vielverfochtene, von Rokitansky begründete, Hypothese am Platz sein. Sie führt die Isthmusstenose auf die Persistenz des normal engen Zustandes im fötalen Leben zurück. Eine Stütze findet diese Lehre in der Tatsache, daß es sich in diesen Fällen nur um mäßige Engen nicht um brüske Abschnürungen handelt. Wir hätten es danach mit einem Bildungsfehler und zwar mit einer Hemmungsmißbildung zu tun. Da nun mit der Isthmusstenose ungemein oft Herzmißbildungen vergesellschaftet sind: Defekte im Septum atriorum und ventriculorum, verminderte Klappenzahl am ostium Aortae, auch Mißbildungen des Knochenskeletts bestehen können, so erscheint die Annahme eines Bildungsfehlers durchaus überzeugend. Die 4 mal beobachtete doppelte Stenosierung der Aorta spricht entschieden auch gegen eine notwendige Beteiligung des Ductus Botalli zum Zustandekommen der Enge. Doch soll der obliterierende Ductus auf den eng und schwach angelegten Isthmus seinen Einfluß geltend machen, indem er die verschiedene Lokalisation der Enge bestimmt, je nachdem er kurz oder lang ist, sich im rechten oder spitzen Winkel an der Aorta inseriert.

Barie verlegte diese verhängnisvolle Obliteration des Ductus sogar in die späte Fötalperiode, glaubte also, daß dieses abnorm frühe Eintreten schuld an der Persistenz des Isthmus sei. Er gibt aber selbst zu, daß sich die Fälle mit offnem Ductus so nicht erklären lassen.

Als dritte interessante Theorie führe ich noch eine ebenfalls entwicklungsgeschichtlich begründete an, die Rauchfuß und Loriga besonders ausgebaut haben.

In früher Embryonalzeit gehen von der paarig angelegten Aorta jederseits 6 Kiemenbögen ab, die durch Schaltstücke miteinander verbunden sind. Sie werden im Verlauf der Entwicklung in die bleibenden Gefäße umgebildet. Aus dem 4. linken Kiemenbogen wird der Arcus Aortae, aus dem 6. linken Bogen der Ductus Botalli. Dazwischen wird der 5. linke Bogen ganz zurückgebildet und nur sein Verbindungsstück mit 4. und 6. Bogen bleibt im Isthmus Aortae erhalten. Geht die Rückbildung einmal auch auf dieses Schaltstück über, so haben wir eine Obliteration des Isthmus. Diese Erklärung ließe sich also am besten bei den Fällen mit völliger Obliteration anwenden und bei den oben schon erwähnten von Steidele, Struthers, Wale, Hicks und Barlow, wo jede Verbindung zwischen Arcus und Aorta descendens fehlte. Nur für Stenosen müßte Rokitanskys Lehre vom persistierenden Isthmus gelten, während Bonnets Theorie Stenosen und Obliterationen gleichzeitig begreift.

Nach diesen allgemeinen Anmerkungen möchte ich noch einmal zu dem speziellen Fall zurückkehren, der zu dieser Arbeit Veranlassung gegeben hat.

Ich habe oben behauptet, daß die meisten Individuen von ihrer Aortenstenose wenig Beschwerden haben. Das gilt natürlich mit einer gewissen Einschränkung. Ich führte schon die Symptome an, die solche Leute doch schließlich zum Arzt führen. Nach Barié zeigen sogar die Mehrzahl vor ihrem Tod dieselben Decompensationserscheinungen wie Träger von Herz-vitien. Das führt zu der Frage, ob die Aortenstenose häufig zur direkten oder indirekten Todeskrankheit wird. Wenn man bedenkt, daß wahrscheinlich eine Zahl von Aortenstenosen nicht bekannt wird, wenn man andererseits die häufigen Erkrankungen des Gefäßsystems bei Menschen ohne Aortenstenose berücksichtigt, kann der Prozentsatz von Aortenrupturen bei Stenose der Aorta nicht hoch genannt werden. Ich habe 19 Rupturen der Aorta (Fall 20 würde der von mir referierte sein) aus der Literatur zusammengestellt bei 180 beschriebenen Stenosen und Obliterationen. Es sind dies 6 einfache Rupturen der Aorta ohne Aneurysmabildung (4 betreffen den aufsteigenden Teil, 2 die absteigende Aorta). 7 mal rupturiert ein echtes Aneurysma sacciforme. 6 Rupturen eines Aneurysma dissecans sind schon am Anfang meiner Arbeit beschrieben. Sella hat 1910 noch 7 weitere Fälle dieser Art veröffentlicht, die ich aber nach genauer Prüfung unter die einfachen Rupturen, bezüglich die Rupturen eines Aneurysma saccifome, eingeordnet habe. Ich kann mich dabei auf Sella's eigene Beschreibungen stützen. So ist Sella z. B. der Irrtum untergelaufen, daß er ausführlich einen Fall Marchand beschreibt, den er als Fall Lüttich schon gebracht hat. Die Sektion wurde 1874 in Leipzig durch Lüttich gemacht und Marchand schildert das Präparat davon, welches ihm im pathologischen Museum aufgefallen war. Die Erklärung dieser Verschiedenheit ist leicht. Der Begriff des sogenannten Aneurysma dissecans wird eben in verschiedener Weise gefaßt. Bringt doch Schrötter z. B. die Beschreibung des An. dissecans unter den Rupturen der Aorta, nicht bei den echten Aneurysmen.

Ich verstehe unter dem Aneurysma dissecans eine traumatisch entstandene Abhebung der äußeren Gefäßschichten von den innern. Entweder zwischen den elastischen, muskulösen Lamellen der Media oder zwischen Media und Adventitia wühlt sich auf eine mehr oder weniger weite Strecke der Blutstrom ein. Das Vorkommen des Aneurysma dissecans ist fast nur auf die Aorta beschränkt. Ganz vereinzelt stehen Beobachtungen, da, wo die Trennung der Gefäßhäute bis in die Iliacae oder gar bis in die Popliteae reichte. Wenn auf weite Strecken die

Gefäßhäute abgehoben sind, werden dabei am Abgang der Seitenäste in dem innern Gefäßrohr die abgerissenen Lumina als Foramina erscheinen, durch die eine Rückströmung des Blutes in eben dieses Zentralrohr möglich ist. Zur Entstehung eines Aneurysma dissecans ist eine Ruptur des Intima Vorbedingung. Die Risse entstehen (fast durchgängig quer verlaufend) am Anfangsteil der Aorta; hier ist die Pulswelle am höchsten, hier ist auch ein Lieblingssitz diffuser Arterienectasien. Neben der frischen Rißstelle der Intima findet man häufig vernarbte Risse. Das Aneurysma dissecans entsteht immer akut. Aber es muß nicht immer akut durch Perforation der Adventitia zum Tode führen, sondern in seltenen Fällen kann es in eine Art Heilung übergehen. Heilungen von 6—22 Jahren Dauer sind nach Boström beobachtet worden. In solchen Fällen findet sich gewöhnlich eine Rückperforation, durch welche normales und falsches Bett des Blutstroms miteinander kommunizieren. Das letztere gewinnt durch Endothelwucherung eine dem normalen ziemlich gleiche Beschaffenheit. — Die Absetzung der Elastica interna hat das Aneurysma dissecans als wichtiges Merkmal mit dem echten Aneurysma gemeinsam. Doch das echte Aneurysma ist circumscript. Es zeigt eine allmähliche chronische Ausbildung, so daß Wanddehnung und Wandneubildung einander das Gleichgewicht halten. Beim echten Aneurysma kann unter der völlig intakten Intima die Media zerrissen sein. Alles das sind genaue Gegensätze zum Aneurysma dissecans.

Bei der Entstehung des Aneurysma dissecans der Aorta waltet ein mechanisches Gesetz, das schon Rindfleisch 1893 überzeugend dargestellt hat. Ich zitiere zum Teil seine Ausführungen: Der Arcus Aortae wird bei seiner Füllung gespreizt. Er steht aber an seiner inneren Seite in fester Verbindung mit der Arteria pulmonalis und zwar am aufsteigenden Bogenschenkel durch das beide Gefäße bedeckende Perikard, welches ein Querfinger oberhalb der Klappen halbknorplige Verdickungen als Vincula Aortae bezeichnet zeigt, am absteigenden Schenkel durch das lig. Botalli. Durch diese beiden sogenannten „Klammern" werden die Schenkel bei starker systolischer Blutfüllung an ausreichender Spreizung gehindert. Die Aorta wird infolgedessen die Tendenz haben, sich von der Pulmonalis loszureissen; aber die Adventitia ist zu fest verankert. So reissen sich, meist am aufsteigenden Schenkel, selten am absteigenden, die inneren Häute von der Adventitia los. Die isolierte Intima reißt quer, der Blutstrom wühlt sich zwischen die Schichten ein: Aneurysma dissecans. Fettige Usuren in den schon am längsten gezerrten Stellen unterstützen die Schädlichkeit.

Andere Autoren sind der Ansicht, daß das mechanische Moment allein, wie es Rindfleisch darstellt, nicht zur Entstehung eines dissecierenden Aneurysmas führen kann. Es muß vorher bei dem betroffenen Individium eine besondere Disposition vorhanden sein. Und zwar wird nicht etwa die Atherosklerose angeschuldigt, da gerade die verdickte Intima bei dieser Gefäßerkrankung besonders widerstandsfähig ist; kommt es aber doch einmal zur Ruptur, so reissen meist gesunde Stellen der Arterie neben den sklerotischen Partien. Sondern es muß nach Schrötter eine ganz abnorme Schichtbarkeit der Gefäßwand angeboren sein.

Aehnlich hat Sella bei Aneurysma dissecans die betroffene Gefäßwand fast immer hypoplastisch gefunden und er wie auch Oberndorfer weist besonders auf mikroskopische Veränderungen der Media hin, deren elastische Lamellen gewöhnlich aufgespalten sind und Fetteinlagerungen zeigen.

Es ist eine Tatsache, daß die Hypoplasie der Aortenwand, die zu Aneurysma dissecans disponiert, bei congenitaler Aortenstenose besonders häufig auftritt. Haben wir es dabei mit einer Folge der Dehnung der Aortenwand vor der Stenose, oder mit einer Hemmungsmißbildung zu tun, die in Parallele zu setzen wäre mit der ebenfalls wie gesagt als Hemmungsmißbildung aufzufassenden Stenose der Aorta?

Die häufige Vergesellschaftung der Stenose mit Herzmißbildungen legt den Gedanken an ein im ganzen minderwertig angelegtes Gefäßsystem nahe und Sella beantwortet in seiner Studie über Beziehungen des Aneurysma dissesans zur Aortenstenose die Frage in diesem Sinn. Bevor er zu diesem Schluß kommt, setzt er sich mit den vor ihm geltenden Anschauungen auseinander. Als Dogma hatte ein Beobachter vom andern den Satz übernommen: „Oberhalb einer Stenose im Kreislauf muß ein Ueberdruck bestehen. Beweis ist die typische Herzhypertrophie. Dieser Ueberdruck führt zu Rupturen.“ Sella gibt ausdrücklich zu, daß die Hypoplasie der Aorta, die er als primär gegeben annimmt, gewöhnlich nur bis zur Stenose reicht. Doch sucht er zu beweisen, daß sie deshalb noch nicht einfach als Dehnungserscheinung zu erklären sei. Er sagt, die Herzhypertrophie ist kein Beweis für einen Ueberdruck oberhalb der Stenose. Es gibt sowohl Fälle von Isthmusstenose ohne Herzhypertrophie (Cooper, Reynaud, Dumontpallier, Brünner), als auch zahlreiche Fälle, bei denen eine andersgeartete Ursache der Herzhypertrophie auf der Hand liegt. Es besteht dann entweder gleichzeitig ein Klappenfehler oder eine allgemeine Atherosklerose oder auch eine Nephritis.

Noch viel überzeugender als Sella begründet Bonnet seinen Widerspruch gegen die Theorie vom Ueberdruck. Er erklärt: Die Stenose des Isthmus und diejenige des ostium Aortae in ihrer Beziehung zur Herzhypertrophie lassen sich keinesfalls gleichsetzen. Bei der Klappenstenose muß das Blut die verengte Stelle passieren, bei der Istmusstenose geht es den Kollateralweg. Sonst könnten Individuen mit Isthmusobliteration nicht existieren. Diese Ueberlegung ist an sich ein schlagender Beweis. Aber noch an zahlreichen eigenen Experimenten und an Versuchen anderer Physiologen zeigt Bonnet, wie völlig belanglos für den Blutdruck ein Verschluß der Aorta ist, selbst wenn er plötzlich eintritt. Nun muß man sich noch das Mißverhältnis zwischen Isthmus und angrenzenden Aortenteilen im Lauf des Körperwachstums äußerst langsam fortschreitend vorstellen. Ich weise dabei auf Rokitanskys Lehre von der Persistenz des Isthmus zurück. Der Unterschied zwischen dem nicht entfalteten Isthmus und den benachbarten Aortenteilen beträgt bei der Geburt nicht mehr als 2 mm und während dieser Unterschied größer wird, hat der Kreislauf Zeit genug, Kollateralbahnen zu entwickeln. Wie angeführt, werden diese auch überall mächtig vergrößert angetroffen. Die Gefäßsysteme mit Isthmusstenose oder Obliteration sind also anatomisch minderwertig, als funktionell normal anzusehen.

Gegen eine Drucksteigerung im proximalen Aortenabschnitt spricht endlich auch die Beobachtung von Aneurysmabildung nur unterhalb der Stenose (Lebert, Leudet, Jones, Viaud, Grandmarais). Ist die Gefäßwand überhaupt zu Aneurysmen disponiert, so hätte sie doch eher dem Ueberdruck stromauf nachgeben müssen. Vielleicht gelingt es bei wachsendem Material eine neue Beziehung zwischen Isthmusstenose und Aneurysma dissecans zu konstruieren, die nicht auf der Theorie der Drucksteigerung, in der Aorta ascendens basiert. Vorläufig muß man an Sellas Lehre von der hypoplastisch angelegten Gefäßwand bei Aortenstenose und -obliteration als der wahrscheinlichsten festhalten. Es ist klar, daß solch eine Gefäßwand besonders leicht im Sinne Rindfleischs auf übermäßige systolische Blutfüllung reagieren wird. Schon allein das chronische Trauma eines hypertrophischen Ventrikels kann schließlich eine Ruptur herbeiführen (ganz gleich, welcher Ursache man an dieser Hypertrophie schuld geben will).

Gefährlicher wird sich eine plötzliche übermäßige Blutfüllung beim akuten Trauma erweisen wie z. B. Sturz aus beträchtlicher Höhe, Verschüttungen, Quetschungen. Ein Trauma dieser Art, an sich gar nicht besonders schwer, hat denn auch dem scheinbar kräftigen Soldaten, in unserem Falle, das Leben gekostet.

Druckfehler-Verzeichnis.

Seite	3	Zeile	22	von	oben	ließ: 0,4 cm statt 0,5 cm.
„	4	„	13	„	„	„ oberhalb statt überhalb.
„	4	„	14	„	„	„ Durchmesser statt Umfang.
„	4	„	16	„	„	„ pulmonalis aus feststellbar.
„	6	„	5	„	unten	„ Aortae statt Aorta.
„	10	„	16	„	„	„ Kiemenbogengefäße statt Kiemenbögen.
„	10	„	13	„	„	„ Kiemenbogengefäße statt Kiemenbögen.
„	12	„	5	„	oben	„ der statt des.
„	14	„	23	„	„	„ als anatomisch.

Ferner ist auf Seite 4 Zeile 16 von unten einzufügen: Die nachträgliche histologische Untersuchung ergab folgenden Befund:

Auf einem Schnitt aus der Aorta ascendens zeigt die Media eine Dicke von 1,41 mm, diejenige der Intima beträgt 0,10 mm. Die elastischen Lamellen der Media sind sehr reichlich und sehr gut ausgebildet. Die Intima ist ziemlich dünn; eine elastisch-muskuläre Längsschicht ist fast gar nicht vorhanden; dagegen ist die elastisch-hyperplastische Ringschicht von Jores recht gut ausgebildet.

Die Aorta descendens zeigt auf dem Schnitt eine Dicke der Media von 0,75 mm. Die elastischen Lamellensysteme der Media sind hier weniger reichlich als in der Aorta ascendens und enthalten mehr glatte Muskulatur zwischen den einzelnen elastischen Lagen. Dieser Befund ist wohl darauf zurückzuführen, daß die Wand der Aorta descendens infolge der oberhalb gelegenen Stenose einen geringeren Blutdruck auszuhalten hatte. Die Dicke der Intima beträgt in der Aorta descendens 0,18 bis 0,25 mm. Eine ziemlich breite elastisch-muskuläre Längsschicht ist hier überall deutlich zu unterscheiden. Nach Innen von derselben findet sich die elastisch-hyperplastische und die bindegewebige Schicht von Jores, welche nicht scharf gegeneinander abzugrenzen sind, aber eine recht ansehnliche Stärke aufweisen. Ihre Dicke ist an den einzelnen Stellen nicht ganz gleichmäßig, indem flachere Stellen mit leichten Erhebungen abwechseln.

Aus den angeführten Maßen geht hervor, daß die Wandstärke der aufsteigenden Aorta 1,41 + 0,10 = 1,51 mm beträgt, ein Wert, der mit der Normalzahl dieses Alters [ca. 1,6] gut übereinstimmt. Dagegen ergibt sich für den unterhalb der Stenose gelegenen Aortenabschnitt nur eine Wanddicke von 0,75 + 0,2 = 0,95 mm, ein Wert, der hinter dem Normalmaß von ca. 1,3 recht erheblich zurückbleibt.

An dieser Stelle erlaube ich mir, Herrn Prof. Dr. Borst noch einmal meinen ergebensten Dank für die Ueberlassung des Themas auszusprechen; ebenso Herrn Dr. Oppenheim für seine Unterstützung bei der Ausarbeitung.

Literatur.

Vierordt: Die angebornen Herzkrankheiten im Handbuch der speziellen Pathologie und Therapie von Nothnagel 1899.

Romberg: Lehrbuch der Herzkrankheiten 1906.

Bonnet: Sur la lècion dite stenose congénitale de L'isthme. Revue de medecine 1886.

Lüttich: Archiv der Heilkunde 1876.

Rindfleisch: Zur Entstehung und Heilung der Aneurysma dissecans Aortae. Virchows Archiv Bd. 131. 1893.

Sella: 12 Fälle von Aneurysma dissecans bei Stenosis Aortae. Zieglers Beiträge zur pathalogischen Anatomie, Band 49 1910.

Strassner: Ein Fall von völliger Obliteration der Aorta an der Einmündungsstelle des Ductus Botalli. Archiv für klinische Medizin, Bd. 95. 1909.

Gerhard: Handbuch der Kinderkrankheiten. Abhandlung von Rauchfuß 1878.

Rokitansky: Handbuch der pathologischen Anatomie 1875.

Beermann: Ueber angeborne Herzmissbildungen. Dissertation München 1915.

Wasastjerna: Ein Fall von Aortenruptur 1903. Zeitschrift für klinische Medizin, Bd. 49.

Josefson: Stenos Isthmus aortae 1903. Hygiea (schwedisch).

Mönkeberg: Komplikation bei Stenosis isthmi Aortae, pathologische Gesellschaft, Dresden 1907.

Oberndorfer: Aortenruptur bei congenitaler Aortenstenose. Patholog. Gesellschaft Erlangen 1916.

Hasler: Verschluß der Aorta an ungewohnter Stelle. Diss. Leipzig 1911.

Parkes: Coarctation of the Aorta. The Lancet 1912.

Lebenslauf.

Am 29. März 1891 wurde ich, Frau L. Adele Roese als Tochter des Musikalienhändlers Hans Harpf und seiner Frau Martha, geb. Brisch in Lübeck geboren. Bis zu meinem 14. Lebensjahr besuchte ich die Höhere Mädchenschule, dann wurde ich in die humanistischen Gymnasialkurse für Frauen in Königsberg Ostpr. aufgenommen und bestand daselbst Ostern 1909 am Kneiphöfischen Gymnasium die Reifeprüfung. Von den vorklinischen Semestern studierte ich zwei in Königsberg, drei in Berlin, wo ich auch 1911 das Physikum bestand. Die klinischen Semester studierte ich in München und beendete hier am 3. August 1914 das Staatsexamen. Die Approbation als Arzt wurde mir am 24. August 1914 erteilt. Seither war ich fast 2 Jahre an der chirurgischen und medizinischen Abteilung des Krankenhauses r. d. Isar als Assistent tätig, dann am Wöchnerinnenheim am Urban Berlin und in der Landesfrauenklinik Erfurt. Zur Zeit vertrete ich den leitenden Arzt am Distriktskrankenhaus Lauingen a. Donau. Seit 1910 bin ich mit dem Arzt Dr. med. R. Roese verheiratet.